

TRANS-EPITHELIAL CROSS-LINKING

A. Caporossi, C. Mazzotta, S. Baiocchi, A. Paradiso, O. Caporossi, R. Denaro, G. Cartocci

Department Scienze Odontostomatologiche ed Oftalmologiche, Oculistic Section
University Of Siena

Collab.: Sooft Italia

Purpose. To evaluate safety and efficacy of Trans Epithelial Cross linking trough functional and histological corneal induced modifications.

Materials and Methods. 8 patients affected from progressive keratoconus and candidated for lamellar corneal transplantation because of corneal thickness under 400 microns, were previously treated by Trans Epithelial Corneal Cross Linking with Ricrolin TE solution (Sooft). Patients were evaluated before and after treatment with a 6 months of maximum follow-up, monitoring the following parameters: UCVA, BSCVA, topographic and in vivo confocal analysis. All crosslinked corneas were explanted during corneal transplantation (DALK, PK) and histologically analysed by optical and electron microscopy.

Results. After follow-up we recorded an improvement of 1 Snellen line in BSCVA, Sim K max reduction of 0.63 D and SAI reduction of 1.18 D. Histopathological results showed inhomogeneous micromorphological changes immediately below lamina of Bowman and anterior stroma until 80 microns of maximum depth.

Conclusion. The variation of corrected visual acuity is likely attributable to the cross linking action concentrated in the most anterior stromal portion as confirmed by histological and confocal study. An increase of corneal surface regularity is described by reduction of Surface Asymmetry Index (SAI), K MAX and Comatic aberration values. Present study confirm safety of TE CXL and If long-term results will confirm also the efficacy of this new method, it will become a new way for the treatment of corneal ectasia (keratoconus, post-LASIK ectasia) with thickness under 400 microns.

KeyWords: Cross linking, keratoconus, riboflavina, trans-epithelial.

INTRODUZIONE

Il Cross-linking trans-epiteliale o TEXTL rappresenta un importante novità tra le strategie terapeutiche per trattare le forme di Cheratocono non avanzato. Lo Studio Siena C.L.E.S. (Cross Linking Evolution Study) sul TEXTL è iniziato dopo l'approvazione unanime del Comitato Etico della Azienda Ospedaliero-Universitaria di Siena nel luglio 2009. Si tratta di nuovo approccio terapeutico, che affianca e non sostituisce il Cross-Linking standardizzato con rimozione dell'epitelio^{1,2,3,4,5}. I vantaggi che questo nuovo trattamento può dare sono rivolti sia al chirurgo oftalmologo che al paziente (tabella 1).

Occorre determinare se tale procedura può garantire la stessa efficacia, durata e sicurezza che sono stati dimostrati negli studi condotti con la tecnica classica senza rimozione dell'epitelio corneale.

La tecnica di esecuzione del TEXTL prevede gli stessi step del CXL tradizionale (tabella 2), ad eccezione della prima fase (fase 0 di imbibizione) che in questa nuova procedura può essere effettuata al di fuori dell'intervento senza blefarostato con notevole vantaggio sia di tempo che di comfort per il paziente. La novità più importante è rappresentata dalla sostanza foto-sensibilizzante utilizzata, ovvero il Ricrolin TE. Tale soluzione favorisce il passaggio della Riboflavina idrofila attraverso l'epitelio corneale idrofobo integro appositamente modificato da bio-enhancers Trometamolo o

TRIS (atossico, non irritante né ipersensibilizzante).

Il lavoro descritto di seguito mira a valutare l'efficacia funzionale e istologica del TEXTL eseguito con soluzione di Ricrolin TE (Sooft, Italia) su pazienti candidati e sottoposti a trapianto di cornea per cheratocono.

In particolare gli end-points della Ricerca sono stati:

1. la valutazione clinico-topografica durante il periodo pre-trapianto.
2. l'analisi istopatologica ex vivo sulle cornee trattate con TEXTL e successivamente espianate.

MATERIALI E METODI

Si tratta di uno studio pilota aperto prospettico non randomizzato, in cui abbiamo arruolato 8 pazienti affetti da cheratocono già in lista di attesa per intervento chirurgico di cheratoplastica lamellare (DALK) o perforante (PK). Ciascun paziente, prima del trattamento di CXL TE è stato sottoposto ad una visita preliminare con valutazione del visus naturale e corretto e topografia corneale. I dati di tale studio sono stati confrontati con i risultati ottenuti con il trattamento CXL standard con rimozione dell'epitelio (CXL epi-off), su un campione di 44 pazienti¹¹.

La procedura di CXL è stata eseguita previa somministrazione di 2 gocce di Ricrolin TE ogni 5 minuti a partire da 2 ore prima del trattamento seguita dalla instillazione di 1 goccia ogni 2 minuti nei 10 minuti

Correspondence to:

Prof. Aldo Caporossi

Department Scienze Odontostomatologiche ed Oftalmologiche, Oculistic Section, University of Siena

Policlinico "Santa Maria alle Scotte", Viale Bracci 2, 53100 Siena, Italy

Email: caporossi@unisi.it

precedenti e per tutta la durata dell'esposizione alla sorgente UV A applicata per 30 minuti con CBM (Caporossi-Baiocchi-Mazzotta) Xlinker Vega-CSO. Il follow-up è stato eseguito a 1, 3 e 6 mesi dal trattamento con rivalutazione dei parametri pre-operatori (UCVA, BSCVA, Analisi Topografica). I dati relativi al visus, non parametrici, sono stati studiati con l'analisi statistica Test U di Mann-Whitney, mentre i dati topografici, parametrici, con il test T di student. Tutti i nostri pazienti sono poi stati sottoposti a cheratoplastica lamellare, DALK, (4 pazienti) o perforante, PK, (2 pazienti) come da programma e le cornee espiantate sono state inviate presso il Dipartimento di Anatomia Patologica dell'Università di Siena per l'analisi Istopatologica mediante analisi istologica ottica e microscopica elettronica.

STUDIO SIENA CLES 2009-2010	
VANTAGGI ATTESI DEL CXL TRANS-EPITELIALE	
• Riduzione/eliminazione della fase 0 (fase di imbibizione intra-operatoria)	
• Eliminazione del dolore post-operatorio	
• Recupero post-operatorio più rapido	
• Riduzione/eliminazione del rischio infettivo	
• Eliminazione della necessità di sala operatoria e riduzione dei costi della procedura	
• Conferma della sicurezza e della efficacia vs la procedura standard	

Tab.1: Vantaggi attesi dal Cross-Linking trans-epiteliale (TEXL). Studio Siena CLES 2009-10.

TRANS EPITHELIAL CROSS LINKING: TEXL STEPS
Pilocarpina 1%: 30 min prima.
Ricrolin T.E. imbibizione: 1-2 gocce ogni 10 min per 2 ore di imbibizione.
Lidocaina 4% (10 min. prima)
UVA Power Meter Check (3 mW/cm ²)
Focalizzazione (CBM X Linker Vega aiming beam)
Irradiazione UVA (6 steps di 5 minuti)
Lente a contatto terapeutica: 3 giorni
Ciprofloxacina coll. (1 sett.), lacrime artificiale e fluorometolone (2 sett.)

Tab.2 (sopra): Step del cross linking trans epiteliale (TEXL). Studio Siena CLES 2009-10.

Tab.3: Dati funzionali (UCVA, BSCVA) e analisi topografica (K MAX, SAI, SI) del cross linking trans epiteliale (TEXL). Studio Siena CLES 2009-10.

		PRE-CXL	1° MESE	3°MESE	6°MESE
DATI FUNZIONALI	UCVA	0,08	0,07	0,05	0,07
	BSCVA	0,43	0,51	0,52	0,53
ANALISI TOPOGRAFICA	K MAX	55,51	55,71	54,74	54,88
	SAI	9,81	9,46	8,58	8,63
	SI	7,95	8,64	8,22	8,04

RISULTATI

Con il trattamento CXL TE i risultati funzionali refrattivi medi preliminari dimostrano una variazione della UCVA non statisticamente significativa a fine follow up, mentre con il trattamento standard, con rimozione dell'epitelio (CXL epi-off), si registrano cambiamenti significativi dell'acuità visiva naturale. Infatti si passa da 0.08 ±0.017 linee di Snellen del pre-CXL TE a 0.07 ±0.039 linee di Snellen 6 mesi post-CXL TE (p=0.089) e da 0.33 ±0.12 linee di Snellen del pre-CXL epi-off a 0.49 ±0.13 linee di Snellen 6 mesi post-CXL epi-off (p=0.0031). La BSCVA varia, in maniera statisticamente significativa sia con il trattamento CXL TE che con quello standard epi-off. Infatti si passa da 0.43 ±0.09 linee di Snellen del pre-CXL TE a 0.53 ±0.09 linee di Snellen 6 mesi post-CXL TE6 (p=0.0045) (Tabella 3) e da 0.58 ±0.09 linee di Snellen del pre-CXL epi-off a 0.69 ±0.08 linee di Snellen 6 mesi post-CXL epi-off (p=0.00311).

All'analisi topografica, eseguita con topografo corneale CSO, si evidenziano, tra il pre-CXL TE e 6 mesi post-CXL TE, le seguenti variazioni medie dei valori dei K readings e degli indici di asimmetria (SAI-SI):

Sim K Max: 55.51D ±2.6 (pre-CXL TE), 54.88D ±2.6 (6 mesi post-CXL TE), variazione statisticamente significativa (p=0.0042); SAI: 9.81D ±1.3 (pre-CXL TE), 8.63D ±1.0 (6 mesi post-CXL TE) variazione statisticamente significativa (p=0.0032); SI: 7.95D ±2.25 (pre-CXL TE), 8.04D ±1.6 (6 mesi post-CXL TE) variazione statisticamente non significativa (p=0.0789), Tabella 3. All'analisi comparativa topografica, eseguita con topografo corneale CSO dopo trattamento CXL Standard epi-off, si evidenziano invece i seguenti dati: Sim K Max: 52.59D ±2.1 (pre-CXL epi-off), 51.42D ±1.9 (6 mesi post-CXL epi-off), variazione statisticamente significativa (p=0.0041); SAI: 7.67D ±1.8 (pre-CXL epi-off), 7.13D ±1.6 (6 mesi post-CXL epi-off) variazione statisticamente significativa (p=0.046); SI: 5.66D ±0.98 (pre-CXL epi-off), 4.17D ±0.72 (6 mesi post-CXL epi-off) variazione statisticamente significativa (p=0.043).

I risultati dell'analisi istopatologia hanno evidenziato che:

- Dopo procedura TEXL l'epitelio mostra modificazioni micro-morfologiche con cellule apoptotiche e vacuolizzate anche dopo 3-4 mesi ad una profondità media di 50 µm ±20, di stroma anteriore con una stratificazione di cellule basali molto compatte e allungate 7,8,9. Nel trattamento con rimozione dell'epitelio (CXL epi-off) l'apoptosi si presenta ad una profondità compresa tra 280 e 300 µm di stroma anteriore con scomparsa dei cheratinociti.
- Dopo procedura di TEXL l'organizzazione delle lamelle dello stroma anteriore mostra una compattamento medio di 20-50 µm Fig.1, contro i 250 µm dimostrati con il trattamento CXL standard epi-off.
- Lo stroma medio e profondo dopo trattamento trans epiteliale non mostra modificazioni microstrutturali rispetto alle cornee cheratoconiche non trattate. Fig.2-3. Con il trattamento standard (CXL epi-off) sono state dimostrate modificazioni fino allo stroma medio.

DISCUSSIONE

La procedura TEXTL si è dimostrata efficace in quanto induce alcuni cambiamenti microstrutturali in maniera disomogenea al di sotto della lamina di Bowmann e nello stroma corneale anteriore.

I risultati refrattivi preliminari, dopo trattamento CXL TE, hanno dimostrato a fine follow up una variazione della UCVA (visus naturale) non statisticamente significativa, contrariamente a quanto riscontrato con il trattamento CXL standard epi-off. Si misura, sia dopo CXL TE che dopo trattamento CXL standard epi-off, un miglioramento della BSCVA (visus corretto) di una linea di Snellen a fine follow up, verosimilmente dovuto all'effetto cross linkante concentrato nella porzione stromale più anteriore (responsabile della forma corneale). Si evidenzia, inoltre, un aumento della regolarità della superficie corneale come suggerisce la diminuzione del valore dell' indice di asimmetria della superficie corneale (SAI) e del K readings MAX 10. Variazioni topografiche statisticamente significative sono state registrate anche dopo trattamento CXL standard epi-off. Se i risultati a lungo termine, su congruo campione, confermeranno l'efficacia della metodica con rimozione dell'epitelio, si aprirà una nuova strada al trattamento di cornee ectasiche sottili con spessore al di sotto di 400 µm. Già oggi gli studi preliminari concordano sul rispetto dei parametri di sicurezza per l'endotelio, il cristallino e la macula 11,12,13,14.

In conclusione, allo stato attuale, ogni qualvolta ci troviamo di fronte ad un paziente con ectasia corneale (cheratocono, ectasia post-LASIK) in evoluzione, specie se giovane sotto i 26 anni, che ha lo spessore corneale sopra i 400 µm, raccomandiamo sempre l'utilizzo del Cross-Linking standardizzato con rimozione dell'epitelio al fine di ottenere il massimo effetto stabilizzante cross-linkando almeno 2/3 dello spessore stromale. Per ora riserviamo la tecnica TEXTL ai casi di ectasia evolutiva (indicazione assoluta) o stazionaria (indicazione relativa) con thinnest point < di 400 µm in attesa della conclusione degli studi sperimentali in corso 14.

BIBLIOGRAFIA

1. Spöerl E, Raiskup-Wolf F, Pillunat LE. Biophysical principles of collagen Cross-Linking. *Klin Monatsbl Augen-heilkd* 2008;225:131-137.
2. Wollensak G, Spoerl E, Seiler Th. Riboflavin/ultraviolet-A-Induced collagen crosslinking for the treatment of keratoconus. *Am J Ophthalmol* 2003;135:620-627.
3. Spoerl E, Wollensak G, Seiler T. Increased resistance of cross-linked cornea against enzymatic digestion. *Curr Eye Res* 2004;29:35-40.
4. Mazzotta C, Balestrazzi A, Traversi C, et al. Treatment of progressive keratoconus by riboflavin-UVA-induced cross-linking of corneal collagen: ultrastructural analysis by Heidelberg Retinal Tomograph II in vivo confocal microscopy in humans. *Cornea* 2007;26:390-397.
5. Mazzotta C, Traversi C, Baiocchi S, Sergio P, Caporossi T, Caporossi A. Conservative treatment of keratoconus by riboflavin-uv-a-induced cross-linking of corneal collagen: qualitative investigation. *Eur J Ophthalmol* 2006;16:530-535.
6. Caporossi A, Baiocchi S, Mazzotta C, Traversi C, Caporossi T. Parasurgical therapy for keratoconus by riboflavin ultraviolet type A induced cross-linking of corneal collagen: preliminary refractive results in an Italian study. *J Cataract Refract Surg* 2006; 32:837-845.
7. Mazzotta C, Balestrazzi A, Baiocchi S, Traversi C, Caporossi A. Stromal haze after combined riboflavin-UVA corneal collagen cross-linking in keratoconus: in vivo confocal microscopic evaluation. *Clin Experiment Ophthalmol* 2007; 35:580-582.
8. Wollensak G, Spoerl E, Wilsh M, Seiler Th. Keratocyte

apoptosis after corneal collagen cross-linking using riboflavin/UVA treatment. *Cornea* 2004;23:43-49.

9. Spoerl E, Mrochen M, Sliney D, Trokel S, Seiler Th. Safety of UVA-riboflavin cross-linking of the cornea. *Cornea* 2007;26: 385-389.

10. Mencucci R, Mazzotta C, Rossi F, et al. Riboflavin and ultraviolet A collagen cross-linking in vivo thermographic analysis of the corneal surface. *J Cataract Refract Surg* 2007;33:1005-1008.

11. Mazzotta C, Traversi C, Baiocchi S, Caporossi O, Bovone C, Sparano CA, Balestrazzi A, Caporossi A. Corneal healing after riboflavin ultraviolet-A collagen cross-linking determined by confocal laser scanning microscopy in vivo: early and late modifications. *Am J Ophthalmol* 2008;146:527-533.

12. Caporossi A., Mazzotta C., Baiocchi S., Caporossi T. Long Term Results of Riboflavin UV A Corneal Collagen Cross-Linking in Italy: The Siena-Eye-Cross Study *Am J Ophthalmol*, Accepted Nov 2009, in press.

13. Raiskup-Wolf F, Hoyer A, Spoerl E & Pillunat LE.(2008): Collagen crosslinking with riboflavin and ultraviolet-A light in keratoconus: Long-term results. *J Cataract Refract Surg* 34:796-801.

14. Mazzotta C, Balestrazzi A, Traversi C, Baiocchi S, Caporossi T, Tommasi C & Caporossi A.(2007): Treatment of progressive keratoconus by riboflavin-UVA-induced cross-linking of corneal collagen: ultrastructural analysis by Heidelberg Retinal Tomograph II in vivo confocal microscopy in humans. *Cornea* 26:390-397.

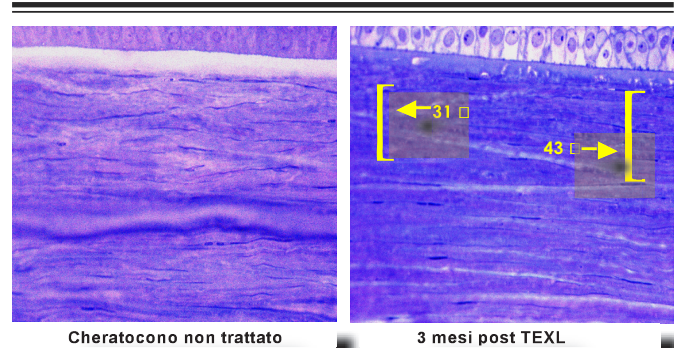


Fig.1: Analisi istologica al microscopio ottico. Sezione ultrasottili – Toluidine Blue Staining 40x




Fig.2: Analisi istologica al TEM. Organizzazione lamelle stroma intermedio (180-260 micron).

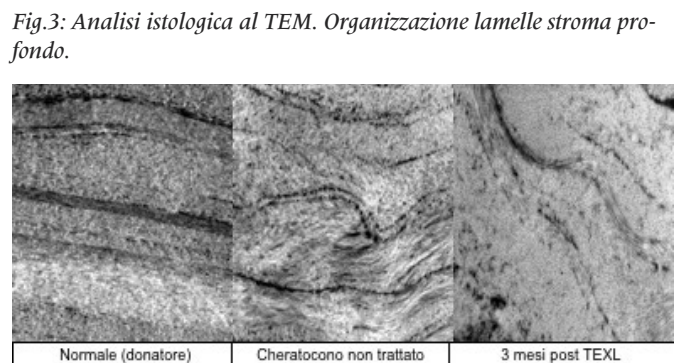


Fig.3: Analisi istologica al TEM. Organizzazione lamelle stroma profondo.